

# Blefaroplastia endoscópica estética



*Dr. Héctor Gustavo Pinta*

Especialista en Cirugía Plástica, Estética y Reparadora, Buenos Aires (Argentina).  
Miembro titular de la Sociedad Argentina de Cirugía Plástica, Estética y Reparadora.

## Resumen:

**Objetivo:** se presenta el actual concepto personal de diagnóstico y tratamiento de los diferentes signos de envejecimiento de la región orbitaria y de los demás elementos anatómicos vecinos.

**Métodos:** se evaluaron los resultados obtenidos con blefaroplastias convencionales relacionándolos con los conseguidos en los mismos pacientes con procedimientos endoscópicos quirúrgicos y accesorios miniinvasivos. Entre ambos procedimientos hubo, en su mayoría, más de una década de tiempo y fueron realizados por el mismo cirujano.

**Resultados:** se pudieron diagnosticar y corregir signos de envejecimiento orbitario y periorbitario difíciles de tratar, si no imposibles, con blefaroplastias no endoscópicas convencionales y sin correr el riesgo de dejar las secuelas postquirúrgicas habituales observadas con estas técnicas.

**Discusión:** este nuevo concepto de tratamiento nos permite evaluar los signos de envejecimiento orbitario y periorbitario y aplicar el uso de técnicas quirúrgicas endoscópicas y otras accesorias, quirúrgicas o no. Permite también obtener resultados predecibles y evitar o minimizar las complicaciones postquirúrgicas.

**Palabras clave:** envejecimiento, blefaroplastia, *lifting*, endoscopia.

## INTRODUCCIÓN

Hasta hace no mucho tiempo, el “truco” del tratamiento quirúrgico en el envejecimiento facial era un éxito; en la actualidad, las últimas estadísticas revelan que cada vez menos personas con signos de envejecimiento facial desean someterse a una intervención quirúrgica para corregirlos.

Quizá la respuesta se encuentre en las enseñanzas que nos proporcionan nuestros pacientes, ya

que son ellos los que poco a poco se han ido alejando en busca de otras alternativas no quirúrgicas para solucionar sus necesidades, que distan mucho de las propuestas habituales del tratamiento quirúrgico, que ya cumplió más de un siglo.

Lamentablemente, ellos también se equivocan. Al tratar de evitar las secuelas producidas por intervenciones quirúrgicas no adecuadas encontraron otro truco estético que, si bien no les producirá el estrés quirúrgico ni les hará sufrir el postoperatorio,

les dejará defectos aún más difíciles de solucionar, sólo evitables cuando se adecuan a un correcto diagnóstico previo.

Nosotros, los cirujanos plásticos, tenemos que dar el siguiente paso y encontrar soluciones, ya sean quirúrgicas o no, a signos de envejecimiento facial correctamente diagnosticados, y tratarlos según su etiología, fisiología y patogenia. De esta manera, tal vez lleguemos a técnicas cada vez más fiables y predecibles, ajustadas a cada signo de envejecimiento, que permitan tanto al cirujano de experiencia como al novel efectuar tras una evaluación semiológica normalizada un tratamiento consensuado con las necesidades de los pacientes y poder así recobrar su confianza perdida.

El truco de la disección, la resección y la suspensión de los tejidos blandos con el afán de “estirar” la piel para poder “borrar” las arrugas es considerado hoy totalmente obsoleto por algunos de nuestros pacientes, pero sería un grave error por nuestra parte cambiarlo por las alternativas no quirúrgicas que ellos han elegido.

Es tiempo de que nosotros aprendamos y enseñemos: primero, a diagnosticar cada uno de los factores fundamentales del envejecimiento, y luego, a tratarlos con un tratamiento selectivo cada vez más efectivo y predecible.

En este trabajo nos acercaremos a un tratamiento quirúrgico con el cual producimos la reubicación de los tejidos blandos ptóticos, los cuales previamente disecamos mediante la ayuda de la tecnología endoscópica; éste debe ser el beneficio real que se ha de tener en cuenta, si bien el acortamiento y el camuflaje de las cicatrices no son datos menores.

Hemos evaluado nuestra experiencia con blefaroplastias convencionales y comprobado que nos era imposible tratar algunos signos de envejecimiento y que, peor aún, corríamos el riesgo de dejar secuelas postquirúrgicas típicas de estas técnicas.

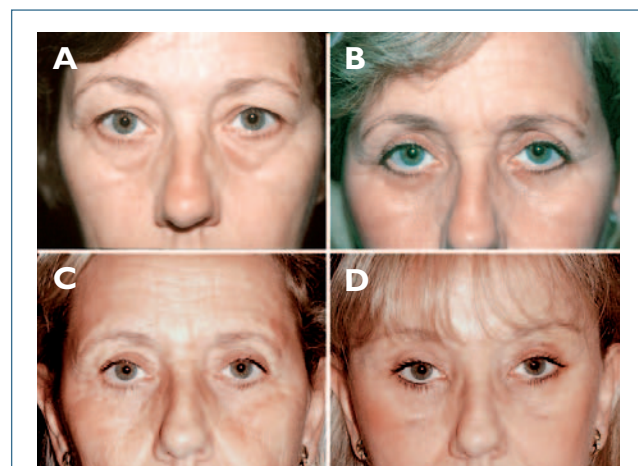Así, nos dedicamos al diagnóstico minucioso de todos los signos de envejecimiento orbitario y periorbitario y a la búsqueda de técnicas con las cuales pudiéramos tratarlos de forma selectiva, dándonos resultados predecibles y evitando o minimizando las complicaciones postquirúrgicas. Es así como fuimos desarrollando lo que hoy llamamos blefaroplastia endoscópica estética.

## MATERIAL Y MÉTODO

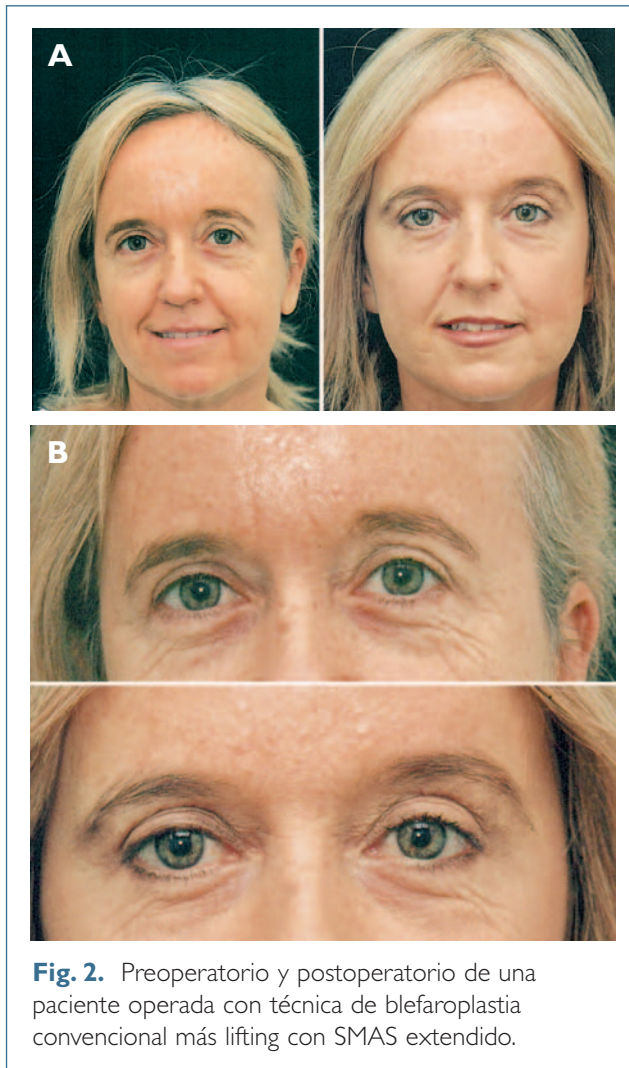
Para poder obtener una definición de blefaroplastia endoscópica estética debemos tener en cuenta algunos arraigados conceptos provenientes de la blefaroplastia convencional.

Durante más de 14 años (1980-1994) hemos operado a pacientes mediante la blefaroplastia convencional (Figs. 1 y 2), basada en la resección de tejidos (piel, grasa, músculo) que debían ser extirpados siguiendo el gran consejo de nuestros primeros maestros: “Ser precavidos en la cantidad que se va a sacar para evitar complicaciones”. Además, es un procedimiento circunscrito únicamente a los párpados, que puede realizarse de manera aislada o asociada a una ritidectomía (*lifting* de la cola de las cejas) u otros procedimientos, pero que adolece de un concepto estético global de la órbita en relación con sus elementos anatómicos vecinos. Es decir, que no tiene en cuenta:

- La reubicación de tejidos, que puedan haber caído de forma estática (S. Hamra) o por una acción dinámica indirecta (R. Flowers, N. Isse).
- La pérdida de volumen, ya sea óseo, graso, o dérmico (Coleman, Lambros).
- El acortamiento de la distancia entre la ceja y el borde ocular superior (R. Flowers).



**Fig. 1.** Preoperatorio (A) y postoperatorio (B) de una paciente operada con técnica de blefaroplastia convencional. Preoperatorio (C) y postoperatorio (D) de una blefaroplastia endoscópica realizada en la misma paciente 15 años después por el mismo cirujano.



**Fig. 2.** Preoperatorio y postoperatorio de una paciente operada con técnica de blefaroplastia convencional más lifting con SMAS extendido.

- El alargamiento de la distancia entre el surco infraorbitario y el borde orbitario inferior (S. Hamra) y/o la acción dinámica muscular (N. Isse).
- La elastosis cutánea (la actínica o la senil).
- La atrofia postquirúrgica de los tejidos disecados debido al daño de su irrigación sanguínea (A. Fuente del Campo) o de su inervación (O. Ramírez).

## TÉCNICA QUIRÚRGICA

### I. Anestesia

Habitualmente utilizamos la anestesia general combinada con la infiltración local, aunque en algunos casos seleccionados se podría evitar la anestesia general. Utilizamos la siguiente dilución anestésica:

lidocaína al 2%: 40 cc; bupivacaína 0,5: 20 cc; adrenalina, 1 ampolla (1/1.000), y solución fisiológica: 250 cc.

### 2. Incisiones

Se puede optar entre una gran variedad de incisiones de acuerdo con las necesidades del caso que se vaya a tratar.

#### a) Incisión medial

Se utiliza en más del 90% de los casos. Su longitud es de 2 cm y se inicia dentro de los primeros pelos de la línea capilar anterior. Permite la disección subperióstica del hueso frontal; primero a ciegas, hasta aproximadamente 2 cm del borde supraorbitario y luego, con la ayuda del endoscopio, se continúa hasta completar el tratamiento.

Su indicación es principalmente para el acceso a la región glabellar. Introduciendo el endoscopio por esta incisión obtendremos una visión directa de toda la musculatura del entrecejo; al mismo tiempo, nos permite triangular con las incisiones paramediales para realizar las maniobras necesarias.

Se comienza con bisturí (lámina n.º 15) cuidando de no lesionar los bulbos pilosos, y luego se completa con la punta de una tijera Iris recta, incidiendo el plano musculoperióstico.

#### b) Incisiones paramediales

Se utilizan en el 100% de los casos. Su longitud es de 2 cm y estarán ubicadas, según la necesidad, en una variedad de posibilidades.

Si no efectuamos la incisión medial, ya que elegimos no tratar la región central, sus posiciones serán más cercanas a la línea media, pero siempre teniendo en cuenta una línea vertical imaginaria que pasa entre la unión de los dos tercios internos y el tercio externo de la ceja (que correspondería al borde externo del iris).

Estas incisiones tienen una dirección oblicua y normalmente se posicionan de tal manera que la vertical antes citada pase por su parte central, lo que nos permite evitar la rama externa del nervio supraorbitario. El ángulo de oblicuidad será determinado por el vector de corrección de la ptosis.

En ambos casos se comienza con bisturí (lámina n.º 15) entre los primeros pelos de la línea capilar anterior (o en una arruga frontal en caso de alope-

cia) y luego se continúa con tijera Iris recta incidiendo el músculo frontal y el periostio.

En caso de incisión oblicua biplanar, después de incidir con bisturí el cuero cabelludo se continúa con tijera de Metzenbaum liberando el colgajo dérmico del plano muscular previo a la incisión con bisturí del plano musculoperióstico.

### c) Incisiones temporales

Se utilizan en casos de extensión temporal. Su longitud es de 3 cm de largo, y están ubicadas a 2 cm de la cresta temporoparietal y a 2,5 cm de la línea capilar anterior de la región temporal. Su dirección es perpendicular al vector de corrección de ptosis del tercio medio facial.

Se comienza con bisturí (n.º 15) sólo para el plano dérmico, cuidando la supervivencia de los bulbos capilares mediante la suficiente inclinación anterior en el momento del corte. Luego se continúa con tijera Iris recta disecando las capas superficial y profunda de la fascia temporoparietal, entre la tensión producida por el ayudante mediante un doble gancho hacia el cenit y la producida por el cirujano con una pinza quirúrgica sobre los bordes de la herida. Esta maniobra se debe continuar hasta poder movilizar el plano superior, sin que sea correspondida por el plano inferior nacarado e inmóvil.

Esta incisión nos permite la disección a ciegas hasta aproximadamente unos 3 cm de la cola de las cejas y luego la continuación del tratamiento con la ayuda del endoscopio.

En todas las incisiones debemos tener extremo cuidado en realizar una exhaustiva hemostasia dado que, aunque pequeño, el sangrado entorpecería el trabajo endoscópico.

## ÁREAS DE MODIFICACIÓN TISULAR

- Liberación del periostio: se libera todo el periostio del hueso frontal mediante un “desperiostizador”, introducido por las incisiones laterales, hasta lateralmente el ligamento de la cresta temporal (LCT), inferiormente y de fuera hacia la línea media: el borde palpebral superior (BPS), el plató del músculo corrugador (MC) y el límite superior glabellar.
- Disección palpebral (blefaroplastia endoscópica): se realiza una incisión del periostio con tijera de

Metzenbaum a nivel del borde supraorbitario, evitando dañar el nervio supraorbitario. Alcanzada la emergencia de éste se continúa la incisión por el borde superior del plató del músculo corrugador y de la gálea; esto permitirá el acceso supraperióstico de la región central. Luego se divulsiona con tijera de Metzenbaum o pinza de Bertola (Tonsil, Bengolea) el ligamento palpebral superior y el músculo orbicular continuando la disección por encima del septo orbitario hasta el borde tarsal mediante el uso de un decolador romo (puede hacerse a ciegas).

- La liberación de la gálea, las miotomías y las denervaciones se tratarán más adelante.

## TRATAMIENTO DE LOS FACTORES DINÁMICOS

Se realiza una disección supraperióstica en el área glabellar, por encima del músculo corrugador, el cual permanece por debajo unido al hueso frontal. Al mismo tiempo se elevan los músculos procerus y depresor superciliar modificando el tejido que se encuentra entre este músculo y el corrugador.

La miotomía, la miectomía y la desinserción del origen del **músculo corrugador** ensanchan la distancia entre las cejas pero no tendrán ningún efecto, o muy poco, en la elevación de sus cabezas y sus colas siempre que se deje intacta la porción orbitaria del músculo orbicular, del depresor supercilis y del procerus. Su principal acción es la elevación y la aducción de las cabezas de las cejas, el descenso de la inserción pilosa frontal, la producción de las arrugas frontales en su parte media, y el descenso de las colas de las cejas.

Aunque participa en la formación de las arrugas del entrecejo, no lo hace de forma activa. Sólo interviene como una masa muscular pasiva que es llevada medialmente por la acción del músculo depresor superciliar y la porción orbitaria del músculo orbicular, razón por la cual algunas líneas glabellares mejoran con su escisión.

Sin embargo, la mayoría de las veces la mejora se obtiene como resultado de una doble miectomía (corrugador y depresor superciliar u orbicular) o de una triple miectomía (corrugador, depresor superciliar y procerus), aunque también se pueden incluir las fibras mediales del músculo orbicular, oculto por



la mala visión de la zona o por la creencia de que el nervio supratroclear corre entre las fibras del músculo corrugador (con la excepción de una sola fibra) cuando, en realidad, lo hace en forma anterior a este y posterior al músculo depresor supercilis, cuando el nervio sale de la órbita.

El tratamiento del músculo **procerus** o **piramidal** se realiza ya sea mediante una simple miotomía (rara vez) o por múltiples miotomías con escisiones parciales en cuña. También se puede hacer la ablación, ya sea parcial o completa, mediante el uso del láser de CO<sub>2</sub>. La disección supraperióstica de los huesos nasales ayuda a identificar mejor este músculo.

La misma maniobra se utiliza para el tratamiento del músculo **depresor superciliar**, desinsertándolo del proceso frontal del hueso frontal mediante su barrido o por ablación láser. La incisión del músculo con una tijera o bisturí debería hacerse con la precaución de no dañar los vasos angulares que corren por delante en un plano más superficial. Se prefiere el desgarrar el músculo mediante una suave “caricia” con la punta de una tijera de Metzenbaum. Luego puede researse el músculo restante que queda contraído en la porción superior. También puede llevarse a cabo una ablación usando un láser de CO<sub>2</sub>, de forma parcial o total, que determinará una disminución significativa de la función muscular.

Es preciso debilitar la porción orbitaria del músculo orbicular en dos niveles: medial y lateral. Esto produce la elevación tanto de las cabezas de las cejas como de sus cuerpos y colas. Medialmente se hacen miotomías de las cabezas de las cejas, lateralmente a la inserción del músculo depresor supercilis o medialmente al nervio supraorbitario. Como resultado de esta maniobra, las cabezas de las cejas ascenderán, estirando la piel ubicada debajo de éstas. Lateralmente, las miotomías se efectúan a nivel del arco supraorbitario, lateralmente al nervio supraorbitario, siempre detrás de las cejas, nunca detrás de los párpados y a 2,5 cm de distancia. Como resultado de esta maniobra se producirá tanto la elevación de las colas de las cejas como el estiramiento de la piel ubicada entre las pestañas y éstas; además, se disminuirán las patas de gallo.

Resulta de extrema importancia la liberación de la gálea a nivel del borde supraorbitario antes de la miotomía de la porción orbitaria del orbicular. Para la cual, primero se demarca el recuadro de la mio-

tomía que estará ubicado lateralmente de 0,5 cm a 1 cm del nervio supraorbitario y mide 2,5 cm de ancho por 1 cm de alto. A continuación se procede a la miotomía radial, de la forma ya explicada, evitando extenderse por encima o por debajo de las cejas (por encima de ellas podría crear una depresión).

Esta miotomía puede efectuarse a ciegas o con la asistencia del endoscopio, mediante el uso de una tijera de Metzenbaum. Se usa el dedo índice de la mano no dominante para ejercer una presión externa sobre la ceja y contra las “garras” de la tijera que está por debajo de ésta en el interior de la disección. Se colocan las hojas de la tijera de forma vertical, es decir, perpendicular a las fibras musculares, y se realizan varias incisiones verticales con una separación entre ellas de 2 o 3 mm.

Estas miotomías sobre el músculo orbicular producen varios efectos: aumentan la elevación de las colas de las cejas; debilitan la acción como esfínter del orbicular; previenen la recurrencia de ptosis postoperatoria y evitan o disminuyen la acción sinérgica de los músculos corrugadores y orbicular sobre las colas de las cejas.

Además, dado que estos músculos reciben inervación fascicular viajando entre las fibras musculares, durante las miotomías también se realizan neurtomías de esa porción del músculo y del músculo corrugador, dado que el nervio del corrugador corre por la porción más superior o en el borde del músculo orbicular.

## Fijación

Dado que en la región del tercio superior es de capital importancia el tipo de disección y las modificaciones de los tejidos blandos (ver mecanismo de acción), a los mecanismo de fijación les corresponderá, únicamente, el simple acortamiento del complejo músculo perióstico frontal, ya que el plano dérmico superior acompañará al profundo por simple contigüidad y, en el caso de usar el acortamiento **biplanar**, la piel “sobrante” se acomodará en un tiempo no superior a ocho semanas.

En la **incisión medial** no se realizan maniobras de fijación o acortamiento, pues sólo producirían un ascenso exagerado de la región central. El solo tratamiento funcional de los elementos blandos dará un resultado óptimo, sin dejar expresiones de-

sagradables en el rostro. Sólo se sutura por planos: primero el profundo, con una sutura trenzada absorbible 4-0, y luego el cuero cabelludo, con una continua de nylon 5-0, cuidando de incluir solamente un plano superior al de los bulbos pilosos. En las **incisiones paramediales** se fijan en modo **biplanar**, mientras que en las **incisiones temporales** las fijaciones se realizan desde la fascia temporoparietal a la fascia temporal profunda subyacente, usando suturas trenzadas absorbibles 4-0. Esto produce la rotación del músculo orbicular, con la subsiguiente elevación del tejido periorbitario y la rotación hacia arriba del canto lateral del ojo. Finalmente, el cuero cabelludo se cierra sin tensión con una sutura continua de nylon 5-0.

## PERIORBITOPLASTIA ENDOSCÓPICA

Está indicada para mejorar los tejidos “colgantes” periorbitarios, el descenso de los cantos laterales, el “ectropión”, los dos tercios laterales de la depresión del arco marginal del párpado inferior y las *sagginess* de la porción inferior del músculo orbicular. Puede realizarse junto con un endolifting frontal total o uno parcial lateral.

- **Mecanismo de acción:** se logran mejorar las condiciones mencionadas anteriormente mediante la separación de los planos superficiales y profundos de la cara, liberando los ligamentos de retención entre los planos y suspendiendo el plano superficial sobre el profundo.
- **Indicación:** está indicada para una total reposición de las cejas y del tejido periorbitario, con lo que mejoran los párpados superiores e inferiores, obteniéndose un efecto de “cantopexia” y produciendo un cierto beneficio en el tercio medio facial.
- **Incisiones:** se realizan dos incisiones: la **paramedial frontal** y la **temporal**, descritas anteriormente.
- **Disección:** la disección es similar a la periorbitoplastia frontal, pero sin el componente glabellar; se lleva a cabo en toda la frente y en las áreas temporales, en el borde orbitario lateral e inferior y sobre el hueso malar (SOOF).

Se disecciona en el plano subperióstico o subgaleal en el área frontal, lateralmente al nervio supraorbitario, desinsertando el ligamento tem-

poral superior según avanzamos hacia la zona temporal. La disección en esta área es entre la fascia temporoparietal y la temporal profunda. Se libera el ligamento temporoorbicular a medida que se progresa en la disección hacia el lateral orbitario donde se desinserta el músculo orbicular del periostio subyacente. Si se desea la elevación del canto lateral se desinsertará, además, el ligamento retinacular o precantal.

A continuación se realiza la disección en el área malar. Después de identificar la vena zigomática medial (vena centinela), la disección continúa medial e inferiormente, por encima del SOOF y por debajo del músculo orbicular, alrededor del borde infraorbitario y liberando el músculo orbicular del arco marginal.

La disección malar limita por arriba con el borde infraorbitario, medialmente con el elevador del labio superior, por debajo con el origen del músculo zigomático mayor y lateralmente con el ligamento orbiculomalar.

- **Fijación:** como fue descrita anteriormente en la fijación en incisiones temporales.

## CIRUGÍA PLÁSTICA ENDOSCÓPICA DEL TERCIO MEDIO FACIAL

Está indicada para tratar las mismas condiciones de la periorbitoplastia y, además, mejorar el surco yugomalar, el pliegue nasolabial, el surco nasolabial, la ptosis de la comisura labial, el pliegue yugomentoniano y, mínimamente, el *jowl*. Puede realizarse junto con una cirugía plástica endoscópica frontal.

- **Mecanismo de acción:** se obtiene la mejoría de los tejidos blandos por medio de la separación de las fascias superficial y profunda, la liberación de los ligamentos de retención localizados entre ellas y la suspensión de la fascia superficial a la fascia temporal profunda.

Los puntos de suspensión son: (A) suspensión malar: desde el tejido fibroadiposo maxilar, aproximadamente a unos 3 cm lateralmente al ala de la nariz hasta la fascia temporal profunda; (B) suspensión orbicular: suspende la superficie profunda de la fascia que recubre el músculo orbicular a la fascia temporal profunda, a 3 cm del canto lateral del ojo,

aproximadamente, en una línea que corre entre el canto y la porción inferior del trago; (C) suspensión temporal: suspende la fascia temporoparietal a la fascia temporal profunda, aproximadamente a 1 cm de la incisión temporal.

- **Incisiones:** se realizan dos incisiones, la paramedial frontal y la temporal.

- **Disección:** la disección se extiende sobre los músculos zigomáticos, más allá del arco zigomático, liberando los ligamentos zigomáticos. Es tal cual fue descrita previamente para la periorbitoplastia pero continuándose más medial, dentro del surco nasolabial, y liberando los ligamentos de retención alrededor del músculo elevador del labio superior. Se realiza bajo el músculo orbicular pero una vez que se llega al límite inferior se continúa sub-SMAS y, subcutáneamente, en la proximidad del surco nasolabial.

Inferiormente, la disección continúa sobre el músculo zigomático mayor y menor y por debajo del SMAS. Lateralmente se detiene en el borde medial de la glándula parótida, liberando los ligamentos de retención malar y zigomático. El arco zigomático es disecado en toda su longitud hacia la proximidad del trago. La fascia facial superficial sobreyacente junto a sus componentes son ascendidos y fijados en la fascia temporal profunda.

- **Fijación:** se emplean tres tipos de fijaciones en la cirugía plástica del tercio medio facial:

- a) **Malar** (obligatoria): mejora significativamente el surco nasolabial y eleva la porción lateral del labio superior. Se realiza mediante el empleo de

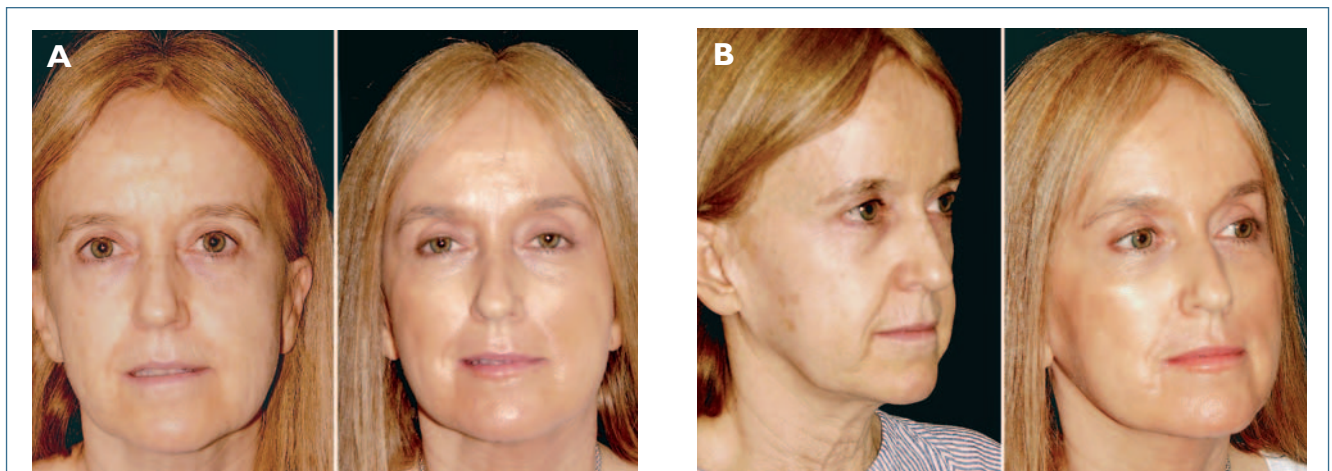
suturas endoscópicas que se colocan con la ayuda de una aguja especial de calibre 16 G a unos 2 cm lateralmente al borde externo del ala de la nariz. En un número de 4 a 6 por lado, separadas cada una de la otra en una distancia aproximada de 1 cm y suturadas por su extremo cefálico a la fascia temporal profunda mediante el uso de una aguja descartable curva no cortante.

- b) **Orbicular** (opcional): va desde la superficie profunda del músculo orbicular, a unos 3 cm del canto lateral, sobre una línea que corre desde el canto lateral a la porción inferior del trago. Los tejidos se suspenden a la fascia temporal profunda mediante el uso de suturas de nailon 4-0.

- c) **Temporal** (obligatoria): va desde la fascia temporoparietal, aproximadamente a 1 cm de la incisión temporal, a la fascia temporal profunda mediante el uso de suturas trenzadas reabsorbibles 4-0.

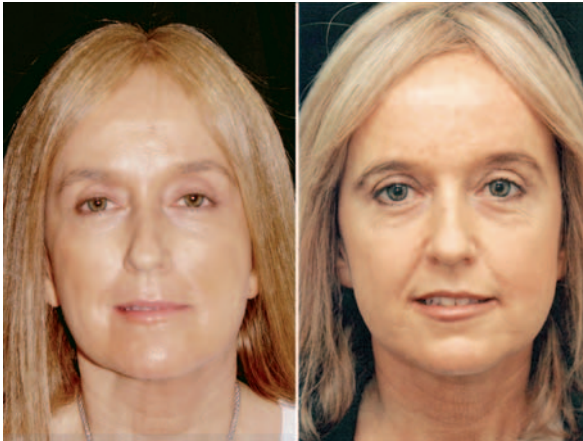## RESULTADOS

Buscando una técnica con la que poder solucionar de manera predecible y selectiva cada uno de los signos de envejecimiento orbicular propios y circunvecinos, hemos ido desarrollando desde hace 14 años (1994-2008) lo que hoy llamamos blefaroplastia endoscópica estética (Figs. 3 y 4). Fundamentalmente, reubica los tejidos blandos de los tercios superior y medio del rostro, devuelve o crea distancias entre los diferentes elementos faciales que contribuyen al rejuvenecimiento y al embellecimiento facial (no sola-



**Fig. 3.** Preoperatorio y postoperatorio de la paciente de la Fig. 2, operada con técnica de blefaroplastia endoscópica y endolifting o lifting endoscópico del tercio medio facial después de 12 años por el mismo cirujano.

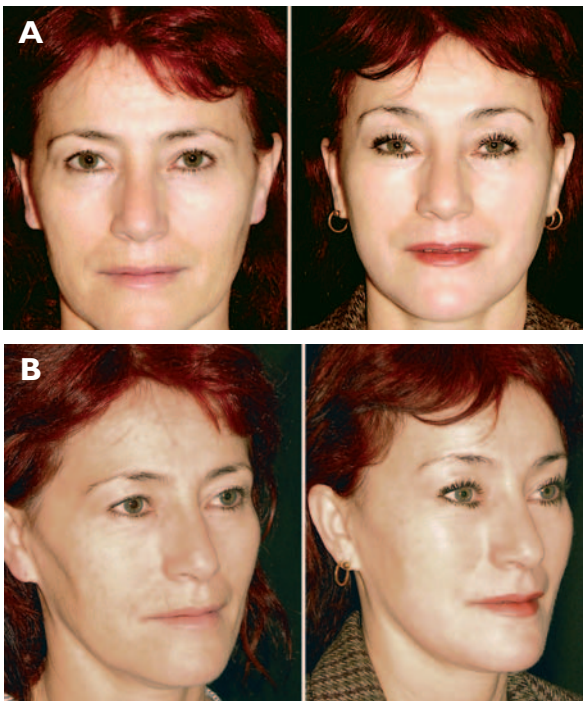




**Fig. 4.** Postoperatorios de ambas técnicas en la misma paciente con 15 años de diferencia; izquierda: endoscópico; derecha: blefaroplastia convencional y SMAS extendido.

mente de la órbita), no extrae tejidos (por lo tanto, no produce *escleral show*, ni ectropión), y tampoco disminuye el volumen orbitario (ojo ahuecado), ni facial (rostro esquelizado) (Fig. 5).

Reduce al mínimo la posibilidad de atrofia y denervación postraumática quirúrgica, conservan-



**Fig. 5.** Preoperatorio y postoperatorio del tratamiento endoscópico de los tercios superior y medio del rostro.

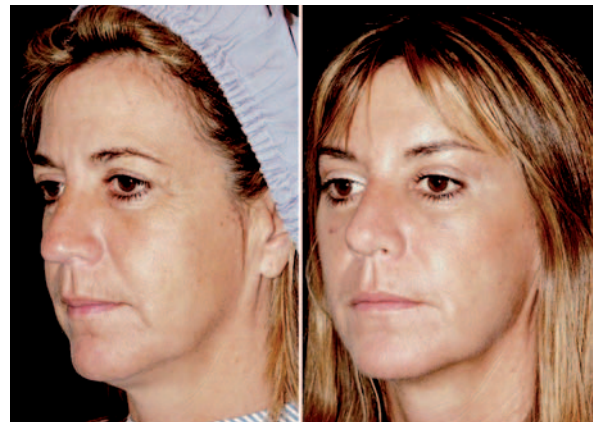do elementos nobles mediante el uso de la disección endoscópica. No pretende corregir la elastosis estirando la piel, sino que la trata mediante diferentes medios de pulido dérmico (químicos, físicos, mecánicos). Devuelve volumen mediante diferentes técnicas (*lipofilling*, ácido hialurónico, etc.). Corrige signos de envejecimiento del “marco orbitario” como arrugas en la frente y en el entrecejo, cejas caídas (no sólo la “cola” de las cejas) o formas no bellas. Reduce (no elimina) las patas de gallo, reubica el canto externo orbitario, elimina los surcos orbitarios inferiores (nasoyugal y nasogeniano) y, finalmente, devuelve volumen al pómulo mediante la reubicación del panículo fibroadiposo malar.

Rara vez extirpa piel del párpado superior, únicamente en casos de blefarochalasis verdadera (piel redundante por dentro del canto externo tras la reubicación del tercio superior) y su extirpación no incluye ningún otro tejido blando.

## DISCUSIÓN

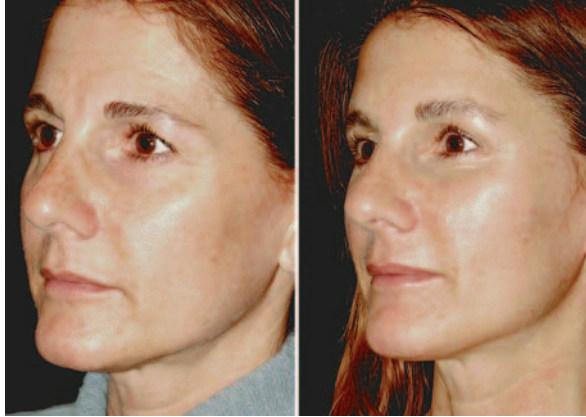La blefaroplastia estética endoscópica puede definirse como una técnica quirúrgica que se aparta del concepto “amputativo” de la blefaroplastia tradicional y destaca el valor de la reubicación de los tejidos como medio fundamental y natural de corrección de los signos de envejecimiento (ptosis de los tejidos blandos) (Figs. 6-11).

Utiliza la técnica de disección endoscópica, realiza miotomías y denervaciones, y se vale de diferentes medios de fijación, ya sea del tercio superior o del tercio medio.

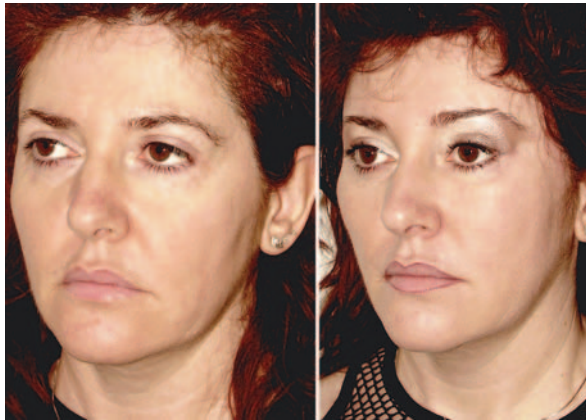

**Fig. 6.** Tratamiento rejuvenecedor endoscópico del tercio superior del rostro.

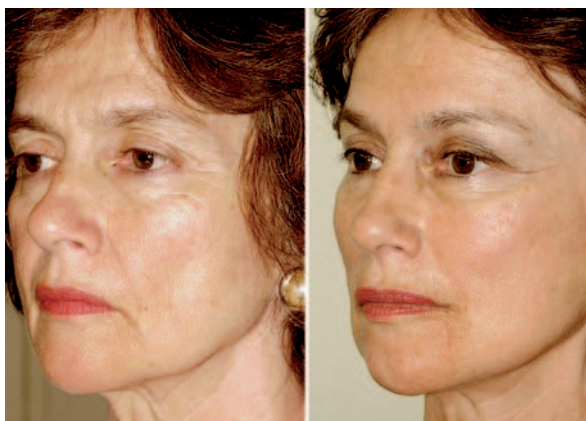



**Fig. 7.** Tratamiento endoscópico del tercio superior del rostro.

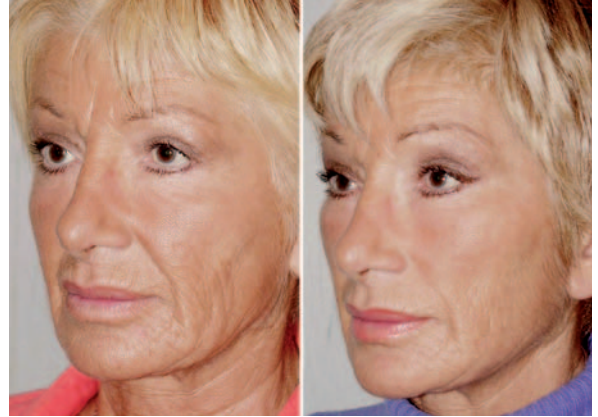

**Fig. 8.** Tratamientos endoscópicos de los tercios superior y medio del rostro.

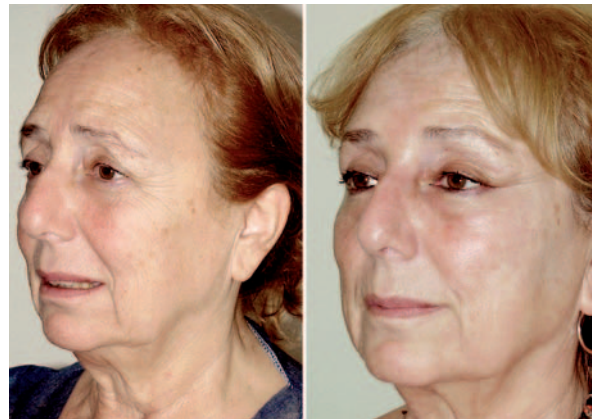

**Fig. 9.** Paciente tratada en sus tercios superior y medio endoscópicamente y en su tercio inferior mediante SAF (*subauricular fixation*).

En casos de elastosis asociada incluye diferentes técnicas de pulido. En casos de falta o pérdida de



**Fig. 10.** Caso secundario de escleral-show tratado mediante una blefaroplastia endoscópica (único caso presentado que no fue operado previamente por el Dr. Pinta).



**Fig. 11.** Tratamiento de los tercios superior y medio.

volumen tiene en cuenta diferentes medios de relleno natural o sintético. En casos de blefarochalasis verdadera podría extirparse única y exclusivamente piel. En casos de bolsas inferiores prominentes se podrían extirpar por vía endoscópica o por vía transconjuntival.

Si habláramos en términos convencionales de blefaroplastia superior e inferior, nuestro tratamiento del párpado superior comprendería generalmente: el entrecejo, el canto externo, las cejas y la frente. Y nuestro tratamiento del párpado inferior incluiría: el canto externo, las bolsas palpebrales inferiores, el surco orbitario inferior, el surco nasoyugal (canal de las lágrimas) y el surco nasogeniano.

Finalmente, considera la blefaroplastia convencional amputativa como un claro factor de envejecimiento.

## BIBLIOGRAFÍA

1. Aiache AE, Ramírez O. The Suborbicularis Oculi Fat Pads: An Anatomic and Clinical Study. *Plast Reconstr Surg.* 95: 37, 1995.
2. Barton F. The SMAS and the Nasolabial Fold. *Plast Reconstr Surg.* 89: 1054, 1992.
3. Byrd S. The Deep Temporal Lift: A Multiplanar, Lateral Brow, Temporal, And Upper Face Lift. *Plast Reconstr Surg.* 97: 928, 1996.
4. Daniel R. Endoscopic Forehead Lift: An Operative Technique. *Plast Reconstr Surg.* 98: 1148, 1996.
5. Dempsey P. Subperiosteal Brow and Midface Lifts. *Aesth Plast Surg.* 19: 59-68, 1995.
6. Flowers RS. The biomechanics of brow and frontalis function and its effect on blepharoplasty. *Clin Plast Surg.* 20: 255, 1993.
7. Friedland J. Open approach for Upper Facial Rejuvenation. *Plast Reconstr Surg.* 100: 1040, 1997.
8. Furnas D. The Retaining Ligaments of the Cheek. *Plast Reconstr Surg.* 83: 11, 1989.
9. Gosain AK. The Temporal Branch of the Facial Nerve: How Realibly Can We Predict Its Path? *Plast Reconstr Surg.* 99: 1224, 1997.
10. Gunter J. A Simplified Transblepharoplasty Subperiosteal cheek Lift. *Plast Reconstr Surg.* 103: 2029, 1999.
11. Hamas RS. Endoscopic management of glabellar frown lines. *Clin Plast Surg.* 22: 675, 1995.
12. Hamas RS. Preventing Hairline Elevation in Endoscopic Browlifts. *Plast Reconstr Surg.* 99: 1018, 1997.
13. Hester TR. Evolution of Technique of the Direct Transblepharoplasty Approach for the Correction of Lower Lid and Midfacial Aging: Maximizing Results and Minimizing Complications in a 5-Year Experience. *Plast Reconstr Surg.* 105: 393, 2000.
14. Hinderer U. Vertical Preperiosteal Rejuvenation of the Frame of the Eyelids and Midface. *Plast Reconstr Surg.* 104: 1482, 1999.
15. Hobar PC. Subperiosteal Rejuvenation of the Midface and Periorbital Area: A Simplified Approach. *Plast Reconstr Surg.* 104: 842, 1999.
16. Isse NG. Endoscopic Facial Rejuvenation: Endoforehead, the fuction lift. *Aesth Plast Surg.* 18: 21, 1994.
17. Knize D. An anatomically based study of the mechanism of eyebrow ptosis. *Plast Reconstr Surg.* 97: 1321, 1996.
18. Knize D. Limited incision forehead lift for eyebrow elevation to enhance upper blepharoplasty *Plast Reconstr Surg.* 97: 1334, 1996.
19. Krastinova- Lolov D. Mask Lift and Facial Aesthetic Sculpturing. *Plast Reconstr Surg.* 95: 21 1995.
20. Little JW. Three-Dimensional Rejuvenation of the Midface: Volumetric Resculpture by Malar Imbrication. *Plast Reconstr Surg.* 105: 267, 2000.
21. Matarasso A. Evaluating Rejuvenation of the Forehead and Brow: An Algorithm for Selecting the Appropriate Technique. *Plast Reconstr Surg.* 106: 687, 2000.
22. Mendelson B. Surgical Anatomy of the Ligamentous Attachments in the Temple and Periorbital Regions. *Plast Reconstr Surg.* 105: 1475, 2000.
23. Owsley J. Update: Lifting the Malar Fat Pad for Correction of Prominent Nasolabial Folds. *Plast Reconstr Surg.* 100: 715, 1997.
24. Psillakis J. Subperiosteal Approach as an Improved Concept for Correction of the Aging Face. *Plast Reconstr Surg.* 82: 383, 1988.
25. Ramirez O. Endoscopically assisted biplanar forehead lift. *Plast Reconstr Surg.* 96: 323, 1995.
26. Rohrich R. Evolving Fixation Methods in Endoscopically Assisted Forehead Rejuvenation: Controversies and Rationale. *Plast Reconstr Surg.* 100: 1575, 1997.
27. Romo T. Endoscopic Foreheadplasty: A Histologic Comparison of Periosteal Refixation after Endoscopic versus Bico-ronal Lift. *Plast Reconstr Surg.* 105: 1111, 2000
28. Stuzin J. Refinements in Face Lifting: Enhanced Facial Contour Using Vicryl Mesh Incorporated into SMAS Fixation. *Plast Reconstr Surg.* 105: 290, 2000.
29. Stuzin J. Anatomy of the Frontal Branch of the Facial Nerve: The Significance of the Temporal Fat Pad. *Plast Reconstr Surg.* 83: 265, 1989.
30. Troilius C. A Comparison between Subgaleal and Subperiosteal Brow Lifts. *Plast Reconstr Surg.* 104: 1079, 1999.
31. Wolfe SA. The Subcutaneous Forehead Lift. *Plast Reconstr Surg.* 83: 251, 1989.

---

Dirección de contacto:  
 Hector Gustavo Pinta  
 Bilinghurst 1684 PB 2  
 (1425) Buenos Aires, Argentina  
[hgpinta@intramed.net](mailto:hgpinta@intramed.net)